

ISSN e: 2716-0718  
ISSN p: 2685-6867

Nomor : 1    Volume : 2    Tahun : 2020

# JURNAL KEDOKTERAN GIGI TERPADU



Official Journal of Faculty of Dentistry  
Trisakti University, Jakarta, Indonesia  
<https://ejournal.trisakti.ac.id/jgt>

# JURNAL KEDOKTERAN GIGI TERPADU

## **EDITORIAL TEAM**

### **EDITOR IN CHIEF**

1. drg. Carolina Damayanti Marpaung, Departemen Prostodonsia, Fakultas Kedokteran Gigi, Universitas Trisakti, Indonesia

### **BOARD OF EDITOR**

1. Dr.drg Armelia Sari Widyarman, Departemen Microbiologi, Divisi Oral Biologi, Fakultas Kedokteran Gigi, Universitas Trisakti, Indonesia
2. drg. Tri Putriany Agustin, Departemen Kesehatan Gigi Anak, Fakultas Kedokteran Gigi, Universitas Trisakti, Indonesia
3. drg. Enrita Dian Rahmadini, Departemen Kesehatan Gigi Anak, Fakultas Kedokteran Gigi, Universitas Trisakti, Indonesia
4. drg. Arianne Dwimega, Departemen Kesehatan Gigi Anak, Fakultas Kedokteran Gigi, Universitas Trisakti, Indonesia
5. drg. Goalbertus Goenawan, Departemen Ilmu Kesehatan Gigi Masyarakat dan Pencegahan, Fakultas Kedokteran Gigi, Universitas Trisakti, Indonesia

### **ALAMAT REDAKSI :**

Perpustakaan FKG USAKTI, Lantai 1, Kampus B, Fakultas Kedokteran Gigi Universitas Trisakti, Jl.kyaitapa No.260, Grogol Petamburan, Grogol, Jakarta Barat, 11440. Email : [jket@trisakti.ac.id](mailto:jket@trisakti.ac.id) , Nomor Telepon : (021)5672731 ext.1607

**ISSN: 2716-0718**



# VOL 2, NO 1 (2020): JURNAL KEDOKTERAN GIGI TERPADU TABLE OF CONTENTS

## ARTICLES

**Effect Of Ethanol, Hexane And Water Extracts Of Clinacanthus Nutans Leaves On Hone-1 Proliferation** PDF

*Moehamad Orliando Roeslan, Siti Ladia Fatima*

 | Abstract views: **119** | PDF views: **0**

**Perbandingan Kekuatan Tekan Gypsum Bangunan, Dental Plaster, Dan Orthodontic Plaster** PDF

*Nadya Putri Winandari, Octarina Octarina, Johan Arief Budiman*

 | Abstract views: **284** | PDF views: **0**

**Bahan Adhesif Restorasi Resin Komposit** PDF

*Eko Fibryanto*

 | Abstract views: **171** | PDF views: **0**

**Hubungan Antara Tingkat Pendidikan Orang Tua Dengan Kebutuhan Perawatan Ortodonti Interseptif (Kajian pada Anak Usia 8 - 11 Tahun di SDN 01 Krukut Jakarta Barat)** PDF

*Shilla Kamal, Yohana Yusra*

 | Abstract views: **83** | PDF views: **0**

**Gambaran Hasil Analisis Sefalometri Pada Pasien Ras Deutro Melayu Usia 8-12 Tahun Menggunakan Analisis Ricketts** PDF

*Rissa Anuar Shindy, Olivia Piona Sahelang*

 | Abstract views: **61** | PDF views: **0**

**Teknik Kompresi untuk Menciptakan Profil Jaringan Lunak Peri-Implan yang Lebih Baik** PDF

*Marie Louisa*

 | Abstract views: **32** | PDF views: **0**

**Pengaruh Minuman Kemasan Terhadap Kekasaran Basis Gigi Tiruan Sebagian Lepas (Kajian Berdasarkan Perbedaan Derajat Keasaman)**

PDF

*Andy Wirahadikusumah, Deviyanti Pratiwi, Helen Cyntya Andany*

 | Abstract views: **135** | PDF views: **0**

**Distribusi Gingivitis Pada Pasien Skizofrenia (Kajian pada RSJD Dr. Amino Gondohusodo Semarang)**

PDF

*Mikael Surya Editha, Lies Zubardiah*

 | Abstract views: **81** | PDF views: **0**

**Perspektif Anatomi Dan Antropometri Pada Senyum**

PDF

*Wita Anggraini*

 | Abstract views: **186** | PDF views: **0**

**Tatalaksana Perawatan Doskolorasi Intrinsik Dengan Perawatan Saluran Akar Dan Metode Walking Bleach**

PDF

*Ie Elline Istanto*

 | Abstract views: **157** | PDF views: **0**

**Efektivitas Pendidikan Kesehatan Gigi Dengan Bermain Teka-Teki Silang**

PDF

*Angela Irena Kokanda, Asyurati Asia*

 | Abstract views: **111** | PDF views: **0**

**Nyeri Orofasial Sebagai Salah Satu Nyeri Alih Dari Iskemia Miokardium**

PDF

*Monica Dewi Ranggaini*

 | Abstract views: **158** | PDF views: **0**

**Prevalensi Maloklusi Dengan Etiologi Premature Loss Gigi Sulung Kajian pada Rekam Medik Ortodonti Pasien RSGM Fakultas Kedokteran Gigi Universitas Trisakti Tahun 2013-2015)**

PDF

*Muthia Hanindira, Yuniar Zen, Magdalena Juliani*

 | Abstract views: **276** | PDF views: **0**

**Perilaku Pembersihan Gigi Tiruan Lengkap Pada Lansia (Observasi Pada Panti Werda Hana-Pamulang, Tangerang Selatan)**

PDF

*Niko Falatehan, Rama Andreas*

 | Abstract views: **103** | PDF views: **0**

**Keterkaitan Antara Bidang Orthodonti dan Periodonti dalam Perawatan Estetika Rongga Mulut**

PDF

*Trijani Suwandi*

 | Abstract views: **139** | PDF views: **0**

**Pengaruh Aplikasi Karbamid Peroksida 20% Dan 35% Terhadap Kekerasan Resin Komposit Mikro Hibrid**

PDF

*Dewi Liliany Margareta, Vega Indriana*

 | Abstract views: **76** | PDF views: **0**

**Penatalaksanaan Restenosis Nasofarin Menggunakan Obturator Nasofaringeal**

PDF

*Eka Seftiana Indah Sari*

 | Abstract views: **74** | PDF views: **0**

**Panduan Pelaksanaan Pemeriksaan Radiografi Kedokteran Gigi Pada Pasien Anak**

PDF

*Intan Farizka, Dhara Nandary, Delly Wijaya*

 | Abstract views: **294** | PDF views: **0**

ISSN: 2716-0718



(Laporan Kasus)

## Penatalaksanaan Restenosis Nasofarin Menggunakan Obturator Nasofaringeal

Eka Seftiana Indah Sari

Bagian Prostodonsia, Fakultas Kedokteran Gigi, Universitas Trisakti

Email : ekaseftiana@yahoo.com

### ABSTRACT

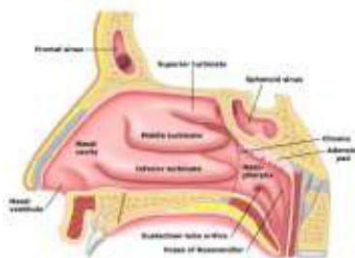
**Introduction:** *Nasopharyngeal stenosis (NPS) is a very rare condition that is characterized by the obstruction of the nasopharynx by submucosal fibrotic tissue from the soft palate and posterior pharynx. NPS has been reported as a complication of infectious diseases. NPS is frequently iatrogenic and caused by oropharyngeal surgeries. Case Report : A twenty eight years old female patient arrived at clinic with complaints of nasal obstruction, swallowing difficulty. She had history of pharyngeal surgery. Conclusion: Nasopharyngeal stenosis is difficult to correct. Multiple surgeries may be required to relieve the obstruction. Standard operative techniques using the lateral pharyngeal flap and transpalatal or endoscopic intranasal approach were adapted to the clinical situation. Prolonged use of nasal stents is mandatory to produce a nasopharyngeal opening.*

**Keywords :** *Nasopharyngeal stenosis, Surgery, Obturator, Nasal stent.*

### PENDAHULUAN

Stenosis nasofaring atau *nasopharyngeal stenosis* (NPS) adalah keadaan dimana terjadinya penutupan saluran yang menghubungkan antara nasofaring dan orofaring yang disebabkan karena menyatunya arkus faring dan palatum molle dengan dinding faring posterior. Insidensi kejadian NPS relatif jarang terjadi dan sulit dinilai, karena kelainan ini termasuk kasus yang cukup langka. Gejala yang terjadi pada NPS adalah tersumbatnya pernafasan hidung, gangguan tidur, bernafas melalui mulut, mendengkur, suara sengau atau perubahan fonasi suara (*hyponasal speech*).<sup>1</sup> Perawatan pada kelainan ini sangat sulit dikarenakan tingkat rekurensi yang sangat tinggi, sehingga memungkinkan pasien mengulang beberapa kali operasi untuk mendapatkan hasil yang memuaskan.<sup>2</sup>

Anatomi dari rongga nasofaring bagian atas dibentuk oleh rongga dasar tengkorak dan sinus sphenoid, bagian anterior dibatasi oleh koana dan vomer bagian posterior. Bagian inferior dibatasi oleh palatum lunak (*palatum molle*) dan uvula, sedangkan dibagian lateral nasofaring terdapat muara tuba eustachius dan fossa rosenmuller.<sup>2</sup>



Gambar 1. Anatomi Nasofaring<sup>2</sup>

Menurut Mankekar, berdasarkan etiologi stenosis nasofaring dikelompokkan menjadi 2, yaitu stenosis nasofaring primer sebagai akibat proses

penyakit dan sekunder disebabkan faktor iatrogenik.<sup>2</sup> NPS primer disebabkan oleh penyakit granulomatosa seperti *sarcoidosis* dan *lupus*, ataupun penyakit infeksi lainnya seperti *sifilis*, *rhinoscleroma*, *diphtheria*, *tuberculosis* dan *scarlet fever*, sedangkan NPS sekunder disebabkan faktor iatrogenik akibat trauma paska bedah didaerah orofaring, seperti adenotonsilektomi, uvulopalatofaringoplasti (UPPP), paska radioterapi karsinoma di daerah leher dan kepala.<sup>3</sup>

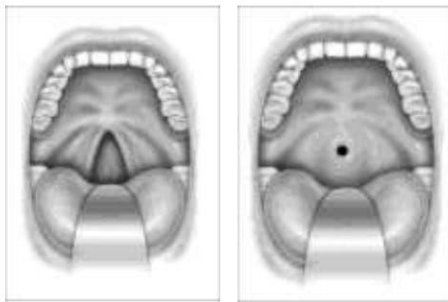
Patofisiologi dari kelainan ini terjadi akibat pengangkatan mukosa atau trauma operasi yang berlebihan, sehingga terbentuk jaringan parut yang akan diikuti terjadinya kontraktur dan pematangan bekas luka. Derajat dan luasnya stenosis dapat bervariasi pada setiap orang. Jaringan parut yang terbentuk dapat berupa penyempitan yang sirkumferensial, *web* atau jaring, atau berbentuk band.<sup>2</sup> Stenosis nasofaring dapat terjadi setelah beberapa bulan bahkan beberapa tahun paska operasi ataupun radioterapi. Gianomi dkk, melaporkan terjadinya stenosis nasofaring rata-rata pada minggu ke-3 paska operasi. Stepnick melaporkan terbentuknya jaringan parut berulang dan stenosis pada minggu ke-6 paska operasi koreksi stenosis menggunakan flap bebas. Ku dkk, juga melaporkan gejala stenosis nasofaring mulai timbul rata-rata pada bulan ke 10 paska radiasi karsinoma nasofaring.<sup>2</sup>

Gejala yang terjadi pada kelainan ini sangat bervariasi, tergantung berat ringannya derajat stenosis yang diderita. Riwayat trauma, infeksi, operasi ataupun radioterapi di daerah nasofaring perlu diketahui untuk mengevaluasi faktor penyebab. Gejala lain yang dapat timbul



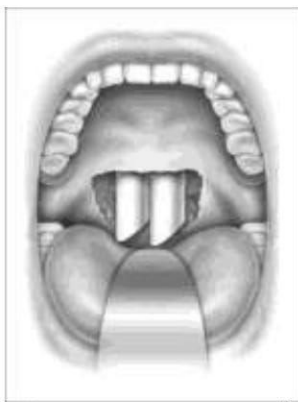antara lain mendengkur, rinore, disfagia, otalgia, gangguan pendengaran (otitis media), gangguan penciuman dan hidung tersumbat sehingga pasien mengeluh sering bernafas melalui mulut. Penegakan diagnosis dapat dilakukan dengan pemeriksaan fisik, pemeriksaan dengan CT Scan nasofaring dan nasoendoskopi.<sup>4,5,6</sup>

Klasifikasi stenosis nasofaring menurut *Krespi* dan *Kacker*, menjadi 3 tipe berdasarkan derajat keparahannya. Tipe I (ringan), bagian lateral palatum lunak menempel pada dinding faring posterior. Tipe II (sedang), terdapat jaringan parut yang melingkar dan hanya terdapat celah 1-2 cm dibagian tengah. Tipe III (berat), palatum lunak menempel pada dinding lateral dan posterior faring, sehingga hanya menyisakan celah kurang dari 1 cm.<sup>2,4,7</sup>



**Gambar 2.** Stenosis nasofaring ringan (kiri) dan stenosis nasofaring berat (kanan)<sup>7</sup>

Prinsip dasar perawatan NPS adalah membuka kembali atau membuat saluran yang menghubungkan nasofaring dan orofaring melalui tindakan bedah.<sup>1</sup> Penggunaan *Nasopharyngeal tube* no 6 atau 7 selama 3-4 hari sebagai sten sementara paska bedah. Obturator palatum yang meluas kearah nasofaring digunakan pada NPS tipe II dan III. Obturator dipasang 3-4 hari paska operasi setelah *Nasopharyngeal tube* dilepas. Obturator nasofaring digunakan pada siang hari dan dilepas pada malam hari, dan digunakan selama 3-6 bulan.<sup>4,7</sup>



**Gambar 3.** Selang nasofaring<sup>7</sup>

Obturator yang memiliki arti menutup<sup>8</sup>, merupakan protesa lepasan yang digunakan untuk menutup jaringan yang terbuka secara kongenital

maupun didapat karena suatu penyakit atau kelainan, terutama dibagian palatum keras atau lunak serta struktur alveolar yang berdekatan.<sup>5</sup> Obturator dapat diklasifikasikan berdasarkan tahap perawatannya, yaitu obturator selama pembedahan (surgical obturator), obturator sementara (obturator interim) dan obturator definitif.<sup>9</sup> Bahan yang digunakan dalam proses pembuatan obturator antara lain silikon, polimetil metakrilat dan logam titanium.<sup>5,8,9,10</sup>

## TUJUAN

Tujuan dari perawatan ini adalah mencegah terjadinya restenosis nasofaring dengan menggunakan alat bantu berupa obturator dengan perluasan kearah nasofaring, sehingga fungsi respirasi dan penelanan dapat kembali berfungsi normal.

## KASUS

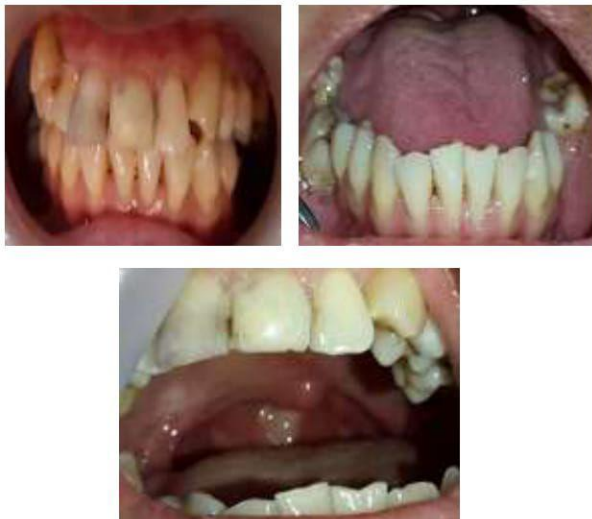Seorang pasien wanita berusia 28 tahun, datang ke Klinik pada bulan Mei 2014 atas rujukan Poli Plastik Rekonstruksi THT RSCM. Awalnya 2 tahun yang lalu, pasien dirawat di RS Budi Asih karena intake makanan sulit sehingga dilakukan pemasangan NGT untuk membantu memenuhi kebutuhan nutrisi. Menurut pasien, saat pemasangan NGT sempat terjadi kesulitan karena NGT sulit masuk ke kerongkongan dan sempat terjadi mimisan. Semenjak kejadian tersebut, pasien mengeluhkan hidung tersumbat yang makin lama semakin memberat terutama sejak 9 bulan terakhir (Januari 2014). Pasien juga mengeluh suara jadi sengau, tetapi keluhan gangguan penciuman dan nyeri wajah disangkal. Berdasarkan hasil pemeriksaan oleh dokter spesialis THT, dikatakan bahwa celah hidung bagian belakang tertutup dan harus dioperasi. Pasien lalu menjalani operasi, menurut pasien operasi dilakukan melalui mulut dan terdapat jahitan di langit-langit mulut paska operasi (pasien tidak tahu nama jenis operasi yang dijalannya). Keluhan hidung tersumbat tidak dirasakan lagi oleh pasien paska operasi. Hingga 1 bulan paska operasi, pasien mulai merasakan kembali keluhan hidung tersumbat yang makin lama makin memberat seperti yang ia rasakan saat sebelum dilakukan operasi. Pasien akhirnya dirujuk ke RSCM. Pasien menjalani 2 kali operasi di tahun 2012-2014 untuk melepaskan jaringan ikat di daerah nasofaring, tetapi pada minggu ke 3 paska operasi terjadi penyempitan kembali. Pasien kembali menjalani operasi ke 3, 4 bulan setelah operasi ke 2 dilakukan pembuatan obturator.

Pasien didiagnosa TB paru tahun 2012, dan menjalani pengobatan paru selama 6 bulan. Hasil evaluasi paska pengobatan paru, pasien telah dinyatakan sembuh dari TB Paru. Pasien juga memiliki riwayat anemia berulang, hingga pernah mendapatkan transfusi darah pada tahun 1997, 2007 dan 2009. Evaluasi dilakukan oleh dokter



penyakit dalam, pasien didiagnosa SLE tahun 2009. Keluhan rambut rontok, kemerahan di wajah, nyeri pada sendi, penurunan berat badan, demam berulang serta gangguan ginjal, sariawan berulang disangkal oleh pasien. Pasien berobat rutin di poli alergi imunologi IPD setelah didiagnosa SLE, tetapi pengobatan sempat terputus semenjak pasien mengalami keluhan hidung tersumbat pada tahun 2012.

Pemeriksaan Ekstra Oral didapat data muka lonjong simetris dan profil cembung, Pupil dan tragus sama tinggi, hidung simetris dan pernafasan lewat hidung tidak lancar. Rima oris normal, bibir atas dan bawah normal, tebal dan simetris. Sendi rahang tidak ada bunyi dan deviasi. Pemeriksaan Intra Oral ditemukan OH buruk, kalkulus ada dan stain tidak ada. Kuantitas dan konsistensi saliva normal. Lidah normal dengan posisi wright kelas I. Refleks muntah rendah, gigitan ada dan stabil. Tumpang gigit anterior 4 mm dan jarak gigit anterior 3 mm., gigitan terbuka dan gigitan silang tidak ada.



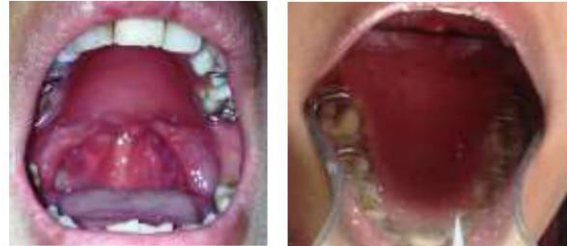Gambar 8. Foto Intraoral

#### PENATALAKSANAAN KASUS

Rencana perawatan pada kasus ini adalah pemasangan obturator yang diperluas ke daerah nasofaring, dengan tujuan mempertahankan ruangan yang telah disediakan pada saat operasi sehingga tidak terjadi restenosis nasofaring. Kunjungan pertama pasien di anamnesis dan dicetak pendahuluan dengan menggunakan bahan cetak *irreversible hydrocolloid*, kemudian hasil cetakan dicor untuk dibuatkan menjadi model. Tahap selanjutnya adalah pembuatan obturator sementara menggunakan bahan akrilik, obturator dibuat dengan posisi cengkram di gigi 14,15,16,24,25 dan 26, dengan konstruksi bagian posterior obturator diperpanjang ke arah dinding faring tanpa perluasan kearah nasofaring.

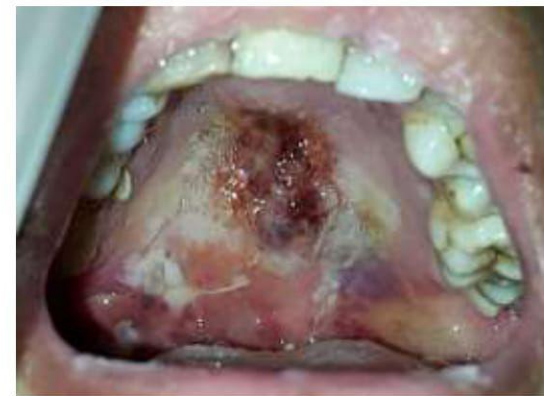Kunjungan kedua, percobaan obturator sementara dengan perluasan ke arah posterior

sebelum tindakan operasi dilakukan. Kunjungan ke 3, berdasarkan rencana perawatan, obturator dipasang setelah 3 hari setelah operasi, tetapi karena daerah operasi masih luka dan sakit, sehingga tidak memungkinkan pemasangan obturator. Obturator direncanakan dipasang setelah selang NGT dilepas, yaitu sekitar 1 minggu – 10 hari setelah operasi.

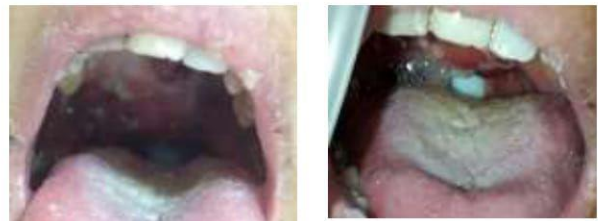

Gambar 9. Percobaan obturator sementara

Kunjungan ke 4, 1 minggu setelah operasi dilakukan evaluasi di daerah palatum keras dan lunak. Luka akibat operasi dan skin graft di daerah anterior palatum keras, sudah mulai stabil. Terdapat perubahan bentuk palatum keras akibat prosedur flap bedah yang dilakukan, sehingga mengharuskan pencetakan kembali untuk mendapatkan kondisi rongga mulut pasien yang sebenarnya. Tahap selanjutnya adalah pencetakan dengan bahan cetak *irreversible hydrocolloid*, dan pembuatan model kerja. Penyesuaian obturator dengan model kerja yang baru.



Gambar 10. 3 hari paska operasi

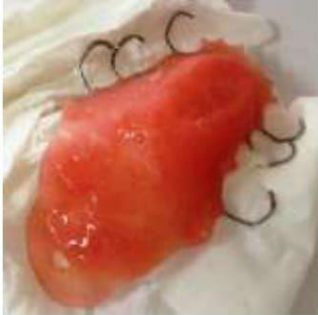

Gambar 11. Pasien masih menggunakan NGT

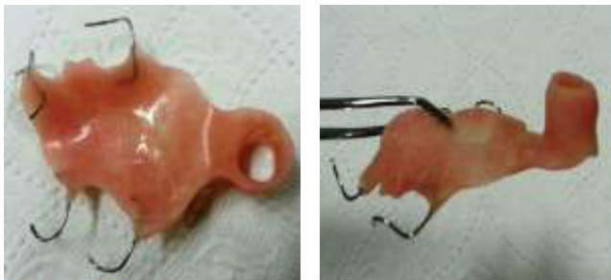Kunjungan ke 5, pemasangan obturator dilakukan setelah 10 hari paska operasi. Pasien tetap memakai *nasopharyngeal tube* no 7 sebagai sten selama belum dipasang obturator, untuk



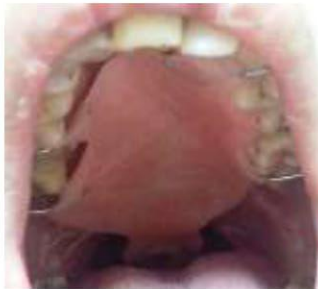mempertahankan ruangan atau celah yang telah tersedia. Kendala yang terjadi saat pemasangan obturator adalah rasa mual dan sakit yang dirasakan pasien sebagai akibat posisi obturator yang terlalu ke posterior dan menekan daerah operasi. Desain obturator sementara ini dibuat dengan perluasan ke arah posterior dan pembuatan pipa berongga setinggi 2 mm ke arah superior sehingga menutup daerah operasi ke arah nasofaring, dengan menggunakan bahan akrilik.



**Gambar 12.** Obturator dengan perluasan ke arah posterior



**Gambar 13.** Obturator nasofaring dengan perluasan ke arah posterior dan superior



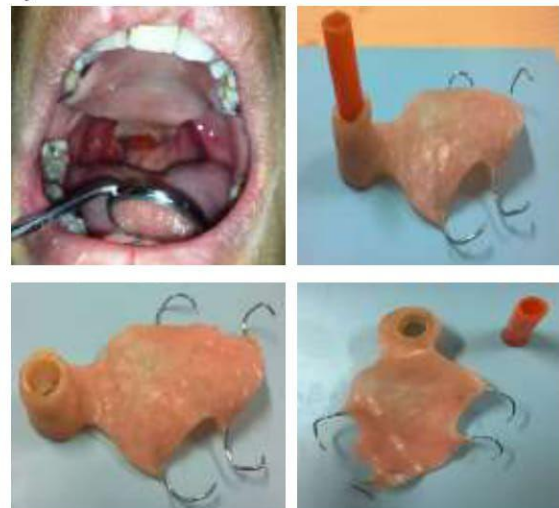
**Gambar 14.** Obturator nasofaring didalam mulut

Obturator yang dipasang pada kunjungan ini memiliki pipa berongga ke arah nasofaring dengan diameter 7mm sesuai dengan diameter NGT, dan memiliki ketinggian 4 mm. Pasien dijadwalkan kontrol ke poli THT untuk memeriksakan ketepatan posisi obturator dengan bantuan kamera endoskopi.

Kunjungan ke 6 (2 minggu paska operasi) , diperoleh informasi dari poli THT bahwa diameter pipa berongga obturator telah sedikit lebih besar sehingga ditemukan luka baru akibat di daerah operasi yang berkontak dengan pipa berongga, sedangkan tinggi dari pipa dilaporkan kurang tinggi sehingga tidak mendukung celah operasi yang telah

disediakan. Tahap pekerjaan yang dilakukan pada kunjungan ini adalah mengurangi ukuran diameter dan menambah ketinggian pipa berongga dengan bahan akrilik. Obturator hanya bisa dipakai pada malam hari, karena posisi obturator yang terlalu ke posterior yang meluas ke palatum lunak sehingga setiap pasien melakukan gerakan penelanan obturator terlepas. Obturator belum bisa digunakan untuk berfungsi maksimal, hanya digunakan untuk menahan daerah operasi agar tidak menutup kembali. Pasien dijadwalkan kembali kontrol ke poli THT untuk memeriksa ketepatan posisi obturator.

Kunjungan 7,8,9 dan 10 masih melakukan penyesuaian sesuai dengan hasil kamera endoskopi dari poli THT, dilakukan pencetakan dengan bahan rubber base untuk menilai kedalaman dari celah operasi. Kunjungan ke 11 (7 minggu paska operasi), mendapat informasi dari THT untuk menambah ketinggian dari pipa karena ditemukan telah terjadi penyempitan kembali di saluran nasofaring, tetapi pasien mengeluh sakit bila pipa ditambah lebih tinggi. Pasien mengeluh merasakan gejala flu tetapi belum ada sumbatan di hidung. Penyesuaian obturator dilakukan dengan memperkecil diameter karena ditemukan keluhan sakit dan perdarahan pada saat obturator dilepas, dan menambah ketinggian pipa sesuai instruksi dari poli gigi. Pada tahap ini, peninggian pipa tidak dilakukan dengan menambah akrilik, tetapi dengan menambah selang elastis lepasan yang dimasukkan melalui pipa berongga, sehingga pasien akan lebih nyaman.

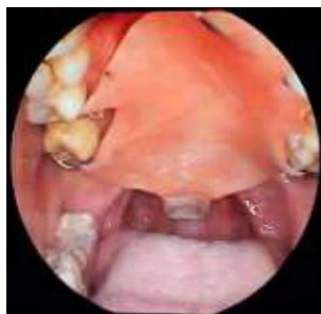
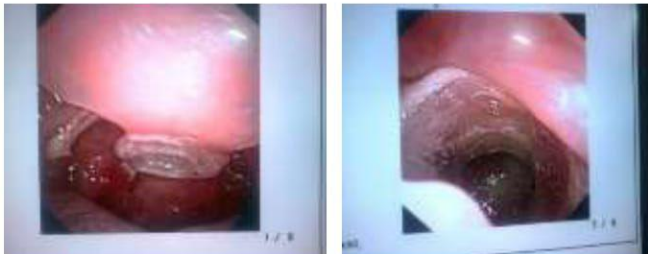
**Gambar 15.** Obturator nasofaring dengan tambahan selang elastis lepasan.

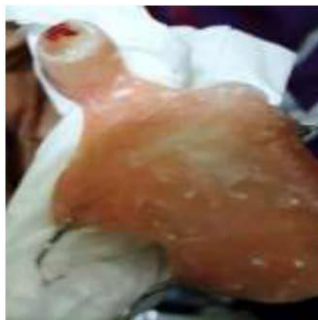Kunjungan ke 12 , pasien mengeluhkan terjadi sumbatan pernafasan kembali disertai flu berat. Hasil evaluasi obturator , pasien sudah merasa lebih nyaman tetapi obturator tetap hanya bisa dipakai pada malam hari. Pasien diobservasi di poli THT selama 2 minggu untuk mengatasi flu dan sumbatan yang terjadi. Kunjungan ke 13, dilakukan di poli THT untuk melihat apakah sudah terjadi



restenosis mengingat pasien telah mengalami sumbatan nafas kembali. Evaluasi dengan bantuan kamera endoskopi ditemukan bahwa ketinggian dan diameter pipa berongga dari obturator telah optimal, tetapi ditemukan penyempitan kembali di daerah nasofaring yang tidak mungkin terjangkau oleh obturator. Hasil perawatan dengan obturator ini tidak berhasil, karena terjadi restenosis nasofaring kembali.



**Gambar 16.** Gambaran menggunakan kamera nasoendoskopi.



**Gambar 17.** Gambaran menggunakan kamera nasoendoskopi, terlihat perdarahan di daerah mukosa yang berkontak dengan obturator nasofaring

## DISKUSI

Diagnosis kelainan ini ditegakkan berdasarkan anamnesis, pemeriksaan fisik dan penunjang pasien. Hasil pemeriksaan nasoendoskopi dan CT scan nasofaring didapatkan kelainan berupa jaringan ikat (sikatriks) di daerah nasofaring yang menyebabkan celah nasofaring

mengecil sekitar  $\pm 3$  mm. Keadaan ini sesuai dengan *Stevenson* yang mendefinisikan stenosis nasofaring sebagai sumbatan parsial atau komplrit yang disebabkan karena terbentuknya jaringan parut. Luka atau rusaknya mukosa di daerah nasofaring akibat trauma, menjadi pemicu terjadinya sinekia. Struktur anatomi di daerah nasofaring cukup sempit dan gerakan menelan yang menyebabkan palatum molle terangkat hingga berkontak dengan dinding posterior nasofaring dapat menyebabkan melekatnya dua permukaan luka yang saling berdekatan, sehingga akhirnya terjadi sinekia.

Kasus ini didiagnosis sebagai stenosis nasofaring derajat II, dimana terdapat jaringan parut yang melingkar dan hanya terdapat celah 1-2 cm dibagian tengah. Riwayat trauma saat pemasangan NGT yang mengawali terjadinya keluhan dianggap sebagai faktor iatrogenik penyebab stenosis nasofaring.

Obturator dengan perluasan ke daerah nasofaring berfungsi untuk menahan celah bekas operasi agar tidak menyatu kembali. Waktu yang ideal pemasangan obturator adalah sesaat setelah operasi sehingga luka di daerah palatum tertutup obturator, sehingga mempercepat proses penyembuhan luka. Kesulitan yang dihadapi saat pemasangan obturator pada kasus ini adalah menentukan posisi, diameter dan tinggi dari pipa berongga, dikarenakan keterbatasan alat yang tersedia. Posisi posterior dari obturator yang berada di palatum molle juga menjadi faktor penyulit, dimana saat pasien melakukan gerakan menelan, obturator akan terdorong dan terlepas. Hal tersebut mengakibatkan obturator hanya dapat dipakai oleh pasien pada saat tidur, sehingga obturator tidak dapat difungsikan secara maksimal.

Penggunaan obturator nasofaring pada kasus ini tidak berhasil secara maksimal, karena restenosis nasofaring terjadi kembali di minggu ke 7 paska operasi. Keadaan restenosis ini lebih lama jangka waktu terjadinya bila dibandingkan dengan operasi sebelumnya, yaitu 3 minggu paska operasi.

## KESIMPULAN

Kasus stenosis nasofaring merupakan kasus yang jarang terjadi, dengan angka rekurensi yang cukup tinggi. Penggunaan obturator nasofaring sebagai salah satu alat untuk mencegah terjadinya penutupan kembali celah yang telah dihasilkan prosedur operasi. Keterbatasan alat di praktek kedokteran gigi merupakan faktor penyulit untuk menentukan posisi, diameter dan tinggi celah nasofaring yang harus dipertahankan sehingga dibutuhkan kerjasama yang baik antar disiplin ilmu untuk mendapatkan hasil perawatan yang optimal. Variasi posisi terbentuknya jaringan parut yang mengakibatkan restenosis nasofaring, juga menjadi kendala utama perawatan kelainan ini dengan menggunakan obturator nasofaring, mengingat



bentuk anatomi yang kompleks di daerah tersebut sehingga obturator tidak dapat menjangkau daerah nasofaring secara keseluruhan.

#### DAFTAR PUSTAKA

1. Eppley BL, Sadove MA. Treatment of Nasopharyngeal Stenosis by Prosthetic Hollow Stents : Clinical Experience in Eight Patients. *Cleft Palate-Craniofacial Journal*. 2006; 43(4): 374-8
2. Mankekar G. Nasopharyngeal Stenosis. *Medscape* [Internet. 2013 Dec, 5th 2013]. Available from:<http://emedicine.medscape.com/article/861554-overview#showall>.
3. Villarreal, Urraca P. Acquired nasopharyngeal stenosis : Case Report and Review of Surgical Techniques. *Journal of Head and Neck Physicians and Surgeons*. 2014; 2(1): 102-11
4. Meirida S. Stenosis Nasofaring: Tata Laksana Melalui Pendekatan Operasi. Jakarta: U Indonesia. 2013
5. Giannoni C, Sulek M, Friedman EM, Duncan NO. Acquired Nasopharyngeal Stenosis (A Warning and Review). *Arch Otolaryngol Head Neck Surg*. 1998; 124: 163-7
6. Korkmaz H, Selcuk OT, tatar EC, Saylam G, Ozdek A. Complete Nasopharyngeal Stenosis: Presentation of a Rare Case. *Eurasian J Med* 2013 ;44: 185-7
7. Krespi YP, Kacker A. Multi-modality Management of Nasopharyngeal Stenosis Following Uvulopalatopharyngoplasty. In: Friedman M, editor. *Sleep Apnea and Snoring: Surgical and Non surgical Therapy*. USA: Saunders; 2008.366-9
8. Chaliann VA, Drane JB, Standish SM. *Maxillofacial Prosthetics Multidisciplinary Practice*. The William & Wilkins Co. USA. 1972
9. Beumer J, Merunick MT, Esposito SJ. *Maxillofacial Rehabilitation*. Quintessence. USA. 2011
10. Taylor TD. *Clinical Maxillofacial Prosthetics*. Quintessence. USA. 2000

# Penatalaksanaan Restenosis Nasofaring Menggunakan Obturator Nasofaringeal

*by* Eka Seftiana Indah Sari

---

**Submission date:** 11-Dec-2020 10:07AM (UTC+0700)

**Submission ID:** 1471658627

**File name:** No.\_19\_Eka\_Seftiana\_Template.pdf (1.38M)

**Word count:** 2699

**Character count:** 17206



## Penatalaksanaan Restenosis Nasofaring Menggunakan Obturator Nasofaringeal (Laporan Kasus)

Eka Seftiana Indah Sari<sup>1</sup>, Cidar Masulili<sup>2</sup>

<sup>1</sup>Departemen Prostodontik Fakultas Kedokteran Gigi Universitas Trisakti, <sup>2</sup>Departemen Prostodontik Fakultas Kedokteran Gigi Universitas Indonesia

### ABSTRACT

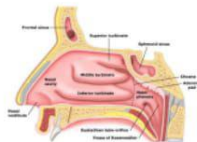
**Introduction:** Nasopharyngeal stenosis (NPS) is a very rare condition that is characterized by the obstruction of the nasopharynx by submucosal fibrotic tissue from the soft palate and posterior pharynx. NPS has been reported as a complication of infectious diseases. NPS is frequently iatrogenic and caused by oropharyngeal surgeries. **Case Report :** A twenty eight years old female patient with a history of pharyngeal surgery arrived at the clinic with complaints of nasal obstruction and swallowing difficulty. **Conclusion:** Nasopharyngeal stenosis is difficult to correct. Multiple surgeries may be required to relieve the obstruction. Standard operative techniques using the lateral pharyngeal flap and transpalatal or endoscopic intranasal approach were adapted to the clinical situation. Prolonged use of nasal stents is mandatory to produce a nasopharyngeal opening.

**Keywords :** Nasopharyngeal stenosis, Surgery, Obturator, Nasal stent.

### PENDAHULUAN

Stenosis nasofaring atau *nasopharyngeal stenosis* (NPS) adalah keadaan dimana terjadinya penutupan saluran yang menghubungkan antara nasofaring dan orofaring yang disebabkan karena menyatunya arkus faring dan palatum molle dengan dinding faring posterior. Insidensi kejadian NPS relatif jarang terjadi dan sulit dinilai, karena kelainan ini termasuk kasus yang cukup langka. Gejala yang terjadi pada NPS adalah tersumbatnya pernafasan hidung, gangguan tidur, bernafas melalui mulut, mendengkur, suara sengau atau perubahan fonasi suara (*hyponasal speech*).<sup>1</sup> Perawatan pada kelainan ini sangat sulit dikarenakan tingkat rekurensi yang sangat tinggi, sehingga memungkinkan pasien mengulang beberapa kali operasi untuk mendapatkan hasil yang memuaskan.<sup>2</sup>

Anatomi dari rongga nasofaring bagian atas dibentuk oleh rongga dasar tengkorak dan sinus sphenoid, bagian anterior dibatasi oleh koana dan vomer bagian posterior. Bagian inferior dibatasi oleh palatum lunak (palatum molle) dan uvula, sedangkan dibagian lateral nasofaring terdapat muara tuba eustachius dan fossa rossenmuller (Gambar 1).<sup>2</sup>



Gambar 1. Anatomi Nasofaring<sup>2</sup>

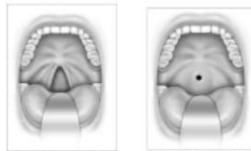
Menurut Mankekar, berdasarkan etiologi stenosis nasofaring dikelompokkan menjadi 2, yaitu stenosis nasofaring primer sebagai akibat proses penyakit dan sekunder disebabkan faktor iatrogenik.<sup>2</sup> NPS primer disebabkan oleh penyakit granulomatosa seperti sarcoidosis dan lupus, ataupun penyakit infeksi lainnya seperti sifilis, *rhinoscleroma*, *diphtheria*, *tuberculosis* dan *scarlet fever*, sedangkan NPS sekunder disebabkan faktor iatrogenik akibat trauma paska bedah didaerah orofaring, seperti adenotonsilektomi, uvulopalatofaringoplasti (UPPP), paska radioterapi karsinoma di daerah leher dan kepala.<sup>3</sup>

Patofisiologi dari kelainan ini terjadi akibat pengangkatan mukosa atau trauma operasi yang berlebihan, sehingga terbentuk jaringan parut yang akan diikuti terjadinya kontraktur dan pematangan bekas luka. Derajat dan luasnya stenosis dapat bervariasi pada setiap orang. Jaringan parut yang terbentuk dapat berupa penyempitan yang sirkumferensial, *web* atau jaring, atau berbentuk band.<sup>2</sup> Stenosis nasofaring dapat terjadi setelah beberapa bulan bahkan beberapa tahun paska operasi ataupun radioterapi. *Gianonni* dkk, melaporkan terjadinya stenosis nasofaring rata-rata pada minggu ke-3 paska operasi. *Stepnick* melaporkan terbentuknya jaringan parut berulang dan stenosis pada minggu ke-6 paska operasi koreksi stenosis menggunakan flap bebas. *Ku* dkk, juga melaporkan gejala stenosis nasofaring mulai

timbul rata-rata pada bulan ke 10 paska radiasi karsinoma nasofaring.<sup>2</sup>

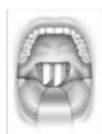Gejala yang terjadi pada kelainan ini sangat bervariasi, tergantung berat ringannya derajat stenosis yang diderita. Riwayat trauma, infeksi, operasi ataupun radioterapi di daerah nasofaring perlu diketahui untuk mengevaluasi faktor penyebab. Gejala lain yang dapat timbul antara lain mendengkur, rinore, disfagia, otalgia, gangguan pendengaran (otitis media), gangguan penciuman dan hidung tersumbat sehingga pasien mengeluh sering bernafas melalui mulut. Penegakan diagnosis dapat dilakukan dengan pemeriksaan fisik, pemeriksaan dengan CT Scan nasofaring dan nasoendoskopi.<sup>4,5,6</sup>

Klasifikasi stenosis nasofaring menurut *Krespi* dan *Kacker*, menjadi 3 tipe berdasarkan derajat keparahannya. Tipe I (ringan), bagian lateral palatum lunak menempel pada dinding faring posterior. Tipe II (sedang), terdapat jaringan parut yang melingkar dan hanya terdapat celah 1-2 cm dibagian tengah. Tipe III (berat), palatum lunak menempel pada dinding lateral dan posterior faring, sehingga hanya menyisakan celah kurang dari 1 cm (Gambar 2).<sup>2,4,7</sup>



Gambar 2. Stenosis nasofaring ringan (kiri) dan stenosis nasofaring berat (kanan)

Prinsip dasar perawatan NPS adalah membuka kembali atau membuat saluran yang menghubungkan nasofaring dan orofaring melalui tindakan bedah.<sup>1</sup> Penggunaan *Nasopharyngeal tube* no.6 atau 7 selama 3-4 hari sebagai sten sementara paska bedah (Gambar 3). Obturator palatum yang meluas kearah nasofaring digunakan pada NPS tipe II dan III. Obturator dipasang 3-4 hari paska operasi setelah *Nasopharyng tube* dilepas. Obturator nasofaring digunakan pada siang hari dan dilepas pada malam hari, dan digunakan selama 3-6 bulan.<sup>4,7</sup>



Gambar 3. Selang nasofaring<sup>7</sup>

Obturator yang memiliki arti menutup<sup>8</sup>, merupakan protesa lepasan yang digunakan untuk menutup jaringan yang terbuka secara kongenital maupun didapat karena suatu penyakit atau kelainan, terutama dibagian palatum keras atau lunak serta struktur alveolar yang berdekatan.<sup>5</sup> Obturator dapat diklasifikasikan berdasarkan tahap perawatannya, yaitu obturator selama pembedahan (surgical obturator), obturator sementara (obturator interim) dan obturator definitif.<sup>9</sup> Bahan yang digunakan dalam proses pembuatan obturator antara lain silikon, polimetil metakrilat dan logam titanium.<sup>5,8,9,10</sup> Tujuan dari perawatan ini adalah mencegah terjadinya restenosis nasofaring dengan menggunakan alat bantu berupa obturator dengan perluasan kearah nasofaring, sehingga fungsi respirasi dan penelanan dapat kembali berfungsi normal.

## KASUS DAN TATALAKSANA KASUS

### Kasus

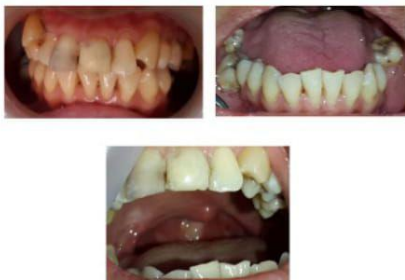Seorang pasien wanita berusia 28 tahun, datang ke Klinik atas rujukan Poli Plastik Rekonstruksi THT RSCM. Awalnya 2 tahun yang lalu, pasien dirawat di RS Budi Asih karena intake makanan sulit sehingga dilakukan pemasangan NGT untuk membantu memenuhi kebutuhan nutrisi. Menurut pasien, saat pemasangan NGT sempat terjadi kesulitan karena NGT sulit masuk ke kerongkongan dan sempat terjadi mimisan. Semenjak kejadian tersebut, pasien mengeluhkan hidung tersumbat yang makin lama semakin memberat terutama sejak 9 bulan terakhir. Pasien juga mengeluh suara jadi sengau, tetapi keluhan gangguan penciuman dan nyeri wajah disangkal. Berdasarkan hasil pemeriksaan oleh dokter spesialis THT, dikatakan bahwa celah hidung bagian belakang tertutup dan harus dioperasi. Pasien lalu menjalani operasi, menurut pasien operasi dilakukan melalui mulut dan terdapat jahitan di langit-langit mulut paska operasi (pasien tidak tahu nama jenis operasi yang dijalannya). Keluhan hidung tersumbat tidak dirasakan lagi oleh pasien paska operasi. Hingga 1 bulan paska operasi, pasien mulai merasakan kembali keluhan hidung tersumbat yang makin lama makin memberat seperti yang ia rasakan saat sebelum dilakukan operasi. Pasien akhirnya dirujuk ke RSCM. Pasien menjalani 2 kali operasi di tahun 2012-2014 untuk melepaskan jaringan ikat di daerah nasofaring, tetapi pada minggu ke 3 paska operasi terjadi penyempitan kembali. Pasien kembali menjalani operasi ke 3,



4 bulan setelah operasi ke 2 dilakukan pembuatan obturator.

Pasien didiagnosa TB paru tahun 2012, dan menjalani pengobatan paru selama 6 bulan. Hasil evaluasi paska pengobatan paru, pasien telah dinyatakan sembuh dari TB Paru. Pasien juga memiliki riwayat anemia berulang, hingga pernah mendapatkan transfusi darah pada tahun 1997, 2007 dan 2009. Evaluasi dilakukan oleh dokter penyakit dalam, pasien didiagnosa SLE tahun 2009. Keluhan rambut rontok, kemerahan di wajah, nyeri pada sendi, penurunan berat badan, demam berulang serta gangguan ginjal, sariawan berulang disangkal oleh pasien. Pasien berobat rutin di poli alergi imunologi IPD setelah didiagnosa SLE, tetapi pengobatan sempat terputus semenjak pasien mengalami keluhan hidung tersumbat pada tahun 2012.

3 Pemeriksaan Ekstra Oral didapat data muka lonjong simetris dan profil cembung. Pupil dan tragus sama tinggi, hidung simetris dan pernafasan lewat hidung tidak lancar. Rima oris normal, bibir atas dan bawah normal, tebal dan simetris. Sendi rahang tidak ada bunyi dan deviasi. Pemeriksaan Intraoral ditemukan OH buruk, kalkulus ada dan stain tidak ada. Kuantitas dan konsistensi saliva normal. Lidah normal dengan posisi wright kelas I. Refleks muntah rendah, gigitan ada dan stabil. Tumpang gigit anterior 4mm dan jarak gigit anterior 3mm, gigitan terbuka dan gigitan silang tidak ada (Gambar 4).



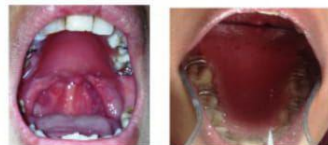Gambar 4. Foto Intraoral

### Talaksanaan Kasus

Rencana perawatan pada kasus ini adalah pemasangan obturator yang diperluas ke daerah nasofaring, dengan tujuan mempertahankan ruangan yang telah disediakan pada saat operasi sehingga tidak terjadi restenosis nasofaring. Kunjungan pertama pasien di anamnesis dan dicetak pendahuluan dengan menggunakan bahan cetak *irreversible hydrocolloid*, kemudian hasil cetakan dicor untuk dibuatkan menjadi

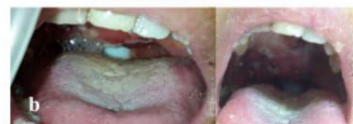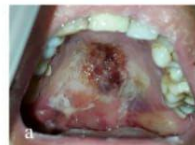model. Tahap selanjutnya adalah pembuatan obturator sementara menggunakan bahan akrilik, obturator dibuat dengan posisi cengkram di gigi 14,15,16,24,25 dan 26, dengan konstruksi bagian posterior obturator diperpanjang ke arah dinding faring tanpa perluasan kearah nasofaring.

Kunjungan kedua, percobaan obturator sementara dengan perluasan ke arah posterior sebelum tindakan operasi dilakukan (Gambar 5). Kunjungan ke 3, berdasarkan rencana perawatan, obturator dipasang setelah 3 hari setelah operasi, tetapi karena daerah operasi masih luka dan sakit, sehingga tidak memungkinkan pemasangan obturator (Gambar 6a). Obturator direncanakan dipasang setelah selang NGT dilepas, yaitu sekitar 1 minggu – 10 hari setelah operasi (Gambar 6b).



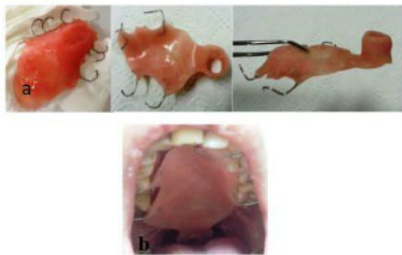Gambar 5. Percobaan obturator sementara

Kunjungan ke 4, 1 minggu setelah operasi dilakukan evaluasi di daerah palatum keras dan lunak. Luka akibat operasi dan skin graft di daerah anterior palatum keras, sudah mulai stabil. Terdapat perubahan bentuk palatum keras akibat prosedur flap bedah yang dilakukan, sehingga mengharuskan pencetakan kembali untuk mendapatkan kondisi rongga mulut pasien yang sebenarnya. Tahap selanjutnya adalah pencetakan dengan bahan cetak *irreversible hydrocolloid*, dan pembuatan model kerja. Penyesuaian obturator dengan model kerja yang baru.



Gambar 6. a. 3 hari paska operasi. b. Pasien masih menggunakan NGT

Kunjungan ke 5, pemasangan obturator dilakukan setelah 10 hari paska operasi. Pasien tetap memakai *nasopharyngeal tube* no 7 sebagai sten selama belum dipasang obturator, untuk mempertahankan ruangan atau celah yang telah tersedia. Kendala yang terjadi saat pemasangan obturator adalah rasa mual dan sakit yang dirasakan pasien sebagai akibat posisi obturator yang terlalu ke posterior dan menekan daerah operasi. Desain obturator sementara ini dibuat dengan perluasan ke arah posterior dan pembuatan pipa berongga setinggi 2 mm kearah superior sehingga menutup daerah operasi kearah nasofaring, dengan menggunakan bahan akrilik (Gambar 7a).

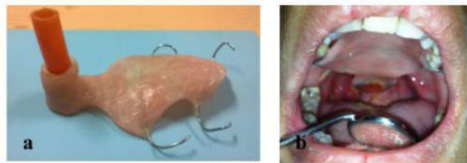


Gambar 7. a. Obturator nasofaring dengan perluasan ke arah posterior dan superior. b. Obturator nasofaring didalam mulut

Obturator yang dipasang pada kunjungan ini memiliki pipa berongga ke arah nasofaring dengan diameter 7mm sesuai dengan diameter NGT, dan memiliki ketinggian 4 mm. Pasien dijadwalkan kontrol ke poli THT untuk memeriksakan ketepatan posisi obturator dengan bantuan kamera endoskopi (Gambar 7b).

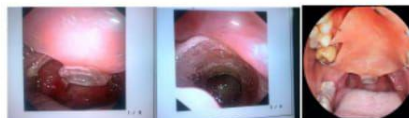Kunjungan ke 6 (2 minggu paska operasi), diperoleh informasi dari poli THT bahwa diameter pipa berongga obturator telah sedikit lebih besar sehingga ditemukan luka baru akibat di daerah operasi yang berkontak dengan pipa berongga, sedangkan tinggi dari pipa dilaporkan kurang tinggi sehingga tidak mendukung celah operasi yang telah disediakan. Tahap pekerjaan yang dilakukan pada kunjungan ini adalah mengurangi ukuran diameter dan menambah ketinggian pipa berongga dengan bahan akrilik (Gambar 8a dan b). Obturator hanya bisa dipakai pada malam hari, karena posisi obturator yang terlalu ke posterior yang meluas ke palatum lunak sehingga setiap pasien melakukan gerakan penelanan obturator terlepas. Obturator belum bisa digunakan untuk berfungsi maksimal, hanya

digunakan untuk menahan daerah operasi agar tidak menutup kembali. Pasien dijadwalkan kembali kontrol ke poli THT untuk memeriksa ketepatan posisi obturator.



Gambar 8 a. Obturator nasofaring dengan tambahan selang elastik lepasan. b. Posisi obturator dalam rongga mulut

Kunjungan 7,8,9 dan 10 masih melakukan penyesuaian sesuai dengan hasil kamera endoskopi dari poli THT, dilakukan pencetakan dengan bahan rubber base untuk menilai kedalaman dari celah operasi (Gambar 9). Kunjungan ke 11 (7 minggu paska operasi), mendapat informasi dari THT untuk menambah ketinggian dari pipa karena ditemukan telah terjadi penyempitan kembali di saluran nasofaring, tetapi pasien mengeluh sakit bila pipa ditambah lebih tinggi. Pasien mengeluh merasakan gejala flu tetapi belum ada sumbatan di hidung. Penyesuaian obturator dilakukan dengan memperkecil diameter karena ditemukan keluhan sakit dan perdarahan pada saat obturator dilepas, dan menambah ketinggian pipa sesuai instruksi dari poli gigi. Pada tahap ini, peninggian pipa tidak dilakukan dengan menambah akrilik, tetapi dengan menambah selang elastis lepasan yang dimasukan melalui pipa berongga, sehingga pasien akan lebih nyaman.



Gambar 9. Gambaran menggunakan kamera nasoendoskopi

Kunjungan ke 12, pasien mengeluhkan terjadi sumbatan pemaafasan kembali disertai flu berat. Hasil evaluasi obturator, pasien sudah merasa lebih nyaman tetapi obturator tetap hanya bisa dipakai pada malam hari. Pasien diobservasi di poli THT selama 2 minggu untuk mengatasi flu dan sumbatan yang terjadi. Kunjungan ke 13,



dilakukan di poli THT untuk melihat apakah sudah terjadi restenosis mengingat pasien telah mengalami sumbatan nafas kembali. Evaluasi dengan bantuan kamera endoskopi ditemukan bahwa ketinggian dan diameter pipa berongga dari obturator telah optimal, tetapi ditemukan penyempitan kembali di daerah nasofaring yang tidak mungkin terjangkau oleh obturator (Gambar 10). Hasil perawatan dengan obturator ini tidak berhasil, karena terjadi restenosis nasofaring kembali.



Gambar 10. Gambaran menggunakan kamera nasoendoskopi, terlihat perdarahan di daerah mukosa yang berkontak dengan obturator nasofaring

## PEMBAHASAN

12

Diagnosis kelainan ini ditegakkan berdasarkan anamnesis, pemeriksaan fisik dan penunjang pasien. Hasil pemeriksaan nasoendoskopi dan CT scan nasofaring didapatkan kelainan berupa jaringan ikat (sikatriks) di daerah nasofaring yang menyebabkan celah nasofaring mengecil sekitar  $\pm 3$  mm. Keadaan ini sesuai dengan *Stevenson* yang mendefinisikan stenosis nasofaring sebagai sumbatan parsial atau komplis yang disebabkan karena terbentuknya jaringan parut. Luka atau rusaknya mukosa di daerah nasofaring akibat trauma, menjadi pemicu terjadinya sinekia. Struktur anatomi di daerah nasofaring cukup sempit dan gerakan menelan yang menyebabkan palatum molle terangkat hingga berkontak dengan dinding posterior nasofaring dapat menyebabkan melekatnya dua permukaan luka yang saling berdekatan, sehingga akhirnya terjadi sinekia.

Kasus ini didiagnosis sebagai stenosis nasofaring derajat II, dimana terdapat jaringan parut yang melingkar dan hanya terdapat celah 1-2 cm dibagian tengah. Riwayat trauma saat pemasangan NGT yang mengawali terjadinya keluhan dianggap sebagai faktor iatrogenik penyebab stenosis nasofaring.

Obturator dengan perluasan ke daerah nasofaring berfungsi untuk menahan celah bekas operasi agar tidak menyatu kembali. Waktu yang ideal pemasangan obturator adalah sesaat setelah operasi sehingga luka di daerah palatum tertutup obturator, sehingga mempercepat proses penyembuhan luka. Kesulitan yang dihadapi saat pemasangan obturator pada kasus ini adalah menentukan posisi, diameter dan tinggi dari pipa berongga, dikarenakan keterbatasan alat yang tersedia. Posisi posterior dari obturator yang berada di palatum molle juga menjadi faktor penyulit, dimana saat pasien melakukan gerakan menelan, obturator akan terdorong dan terlepas. Hal tersebut mengakibatkan obturator hanya dapat dipakai oleh pasien pada saat tidur, sehingga obturator tidak dapat difungsikan secara maksimal.

Penggunaan obturator nasofaring pada kasus ini tidak berhasil secara maksimal, karena restenosis nasofaring terjadi kembali di minggu ke 7 paska operasi. Keadaan restenosis ini lebih lama jangka waktu terjadinya bila dibandingkan dengan operasi sebelumnya, yaitu 3 minggu paska operasi.

## KESIMPULAN

Kasus stenosis nasofaring merupakan kasus yang jarang terjadi, dengan angka rekurensi yang cukup tinggi. Penggunaan obturator nasofaring sebagai salah satu alat untuk mencegah terjadinya penutupan kembali celah yang telah dihasilkan prosedur operasi. Keterbatasan alat di praktek kedokteran gigi merupakan faktor penyulit untuk menentukan posisi, diameter dan tinggi celah nasofaring yang harus dipertahankan sehingga dibutuhkan kerjasama yang baik antar disiplin ilmu untuk mendapatkan hasil perawatan yang optimal. Variasi posisi terbentuknya jaringan parut yang mengakibatkan restenosis nasofaring, juga menjadi kendala utama perawatan kelainan ini dengan menggunakan obturator nasofaring, mengingat bentuk anatomi yang kompleks di daerah tersebut sehingga obturator tidak dapat menjangkau daerah nasofaring secara keseluruhan.

DAFTAR PUSTAKA

1. Eppley BL, Sadove MA. Treatment of Nasopharyngeal Stenosis by Prosthetic Hollow Stents : Clinical Experience in Eight Patients. *Cleft Palate Craniofac J*. 2006; 43(4): 374-8
2. Mankekar G. Nasopharyngeal Stenosis. Medscape [Internet. 2013 Dec, 5th 2013]. Available from: <http://emedicine.medscape.com/article/861554-overview#showall>.
3. Villarreal, Urraca P. Acquired nasopharyngeal stenosis: Case Report and Review of Surgical Techniques. *J Head and Neck Physicians and Surgeons*. 2014; 2(1): 102-11
4. Meirida S. Stenosis Nasofaring: Tata Laksana Melalui Pendekatan Operasi. Universitas Indonesia. Jakarta. 2013
5. Giannoni C, Sulek M, Friedman EM, Duncan NO. Acquired Nasopharyngeal Stenosis (A Warning and Review). *Arch Otolaryngol Head Neck Surg*. 1998; 124: 163-7
6. Korkmaz H, Selcuk OT, tatar EC, Saylam G, Ozdek A. Complete Nasopharyngeal Stenosis: Presentation of a Rare Case. *Jurassic J Med* 2013; 44: 185-7
7. Krespi YP, Kacker A. Multi-modality Management of Nasopharyngeal Stenosis Following Uvulopalatopharyngoplasty. In: Friedman M, editor. *Sleep Apnea and Snoring: Surgical and Non surgical Therapy*. USA: Saunders; 2008. 366-9
8. Chaliann VA, Drane JB, Standish SM. *Maxillofacial Prosthetics Multidisciplinary Practice*. The William & Wilkins Co. USA. 2002
9. Beumer J, Merunick MT, Esposito SJ. *Maxillofacial Rehabilitation*. Quintessence. USA. 2011
10. Taylor TD. *Clinical Maxillofacial Prosthetics*. Quintessence. USA. 2000



# Penatalaksanaan Restenosis Nasofaring Menggunakan Obturator Nasofaringeal

## ORIGINALITY REPORT

13%

SIMILARITY INDEX

11%

INTERNET SOURCES

8%

PUBLICATIONS

3%

STUDENT PAPERS

## PRIMARY SOURCES

1	<a href="http://ejm.org">ejm.org</a> Internet Source	3%
2	<a href="http://archotol.jamanetwork.com">archotol.jamanetwork.com</a> Internet Source	2%
3	Submitted to Universitas Indonesia Student Paper	1%
4	<a href="http://scienceinvideo.wordpress.com">scienceinvideo.wordpress.com</a> Internet Source	1%
5	<a href="http://worldwidescience.org">worldwidescience.org</a> Internet Source	1%
6	Kathryn S. Boles, John D. Casler, Steven B. Porter. "Oropharyngeal Stenosis Leading to an Unanticipated Difficult Airway in a Patient After Uvulopalatopharyngoplasty", A & A Practice, 2018 Publication	1%
7	<a href="http://www.cambridge.org">www.cambridge.org</a> Internet Source	1%

8	<a href="https://archive.org">archive.org</a> Internet Source	1%
9	<a href="https://synapse.koreamed.org">synapse.koreamed.org</a> Internet Source	1%
10	Jin-Yong Park, Yuan-Kun Wang, Kwang-Yeob Song, Ju-Mi Park, Jung-Jin Lee. "Prosthetic rehabilitation by double-processing technique for edentulous patient with soft palate defect after maxillectomy: A case report", The Journal of Korean Academy of Prosthodontics, 2019 Publication	1%
11	<a href="https://pt.scribd.com">pt.scribd.com</a> Internet Source	<1%
12	<a href="https://id.scribd.com">id.scribd.com</a> Internet Source	<1%
13	<a href="https://breyyy.blogspot.com">breyyy.blogspot.com</a> Internet Source	<1%
14	<a href="https://www.selcukmedj.org">www.selcukmedj.org</a> Internet Source	<1%

Exclude quotes  On

Exclude matches  Off

Exclude bibliography  On