

**Jurnal Ilmiah**

# **KEDOKTERAN GIGI TERPADU**

Scientific Journal in Integrated Dentistry

Januari 2018. Volume 04. No.01

ISSN : 977 2407841 159

<b><i>Jurnal Ked.Gigi Terpadu</i></b>	<b><i>Vol. 4</i></b>	<b><i>No. 01</i></b>	<b><i>Hlm. 1-115</i></b>	<b><i>Januari 2018</i></b>	<b><i>ISSN</i></b> 977 2407841 159
---	----------------------	----------------------	--------------------------	--------------------------------	---------------------------------------

**Jurnal Ilmiah**

# **KEDOKTERAN GIGI TERPADU**

**Penasehat :**

Prof.Dr.Tri Erri Astoeti A., drg., MKes (Dekan FKG USAKTI)

**Penanggung Jawab:**

Dr. Wita Anggraini, MBiomed., drg., PAK., SpPerio

**Pemimpin Redaksi:**

Enrita Dian Rahmadini, drg.Sp.KGA

**Dewan Redaksi:**

Caroline D. Marpaung, drg.Sp.Prof

Tri Putriany Agustin, drg.Sp.KGA

Ariane Dwimega, drg. Sp.KGA

Armelia Sari, drg..MBiomed

Goalbertus, drg.,MM

**Mitra Bestari:**

Prof.Dr. Boedi Oetomo R., drg., M.Biomed (Usakti)

Prof. Dr.Melanie H.Sadono, drg., M.Biomed (Usakti)

Prof.Dr. Bambang S.Trenggono, drg.,MBiomed (Usakti)

Prof. Dr. Lis Zubardiah M. Qosim, drg., Sp.Perio (Usakti)

Prof.Dr.F.Loes Djimahit S, drg., M.Kes (Usakti)

Prof. Dr. Tri Erri Astoeti, drg., M.Kes (Usakti)

Prof.Dr. E.Arlia Budiyanti, drg., SU (Usakti)

Prof.Dr. Suzan Elias, drg., Sp.Prost (Usakti)

Prof.Dr.S.S. Winanto, drg., Sp.KG (Usakti)

Prof. Anton Margo, drg., Sp.Prof (Usakti)

Prof. Janti Sudiono, drg., MDSc (Usakti)

**Alamat Redaksi:**

Bagian Kesehatan Gigi Anak

Fakultas Kedokteran Gigi-Universitas Trisakti

Jalan Kyai Tapa, Grogol, Jakarta 11440 Indonesia

Telepon: 021-5672731 ext. 1604

Email: [enritadian@gmail.com](mailto:enritadian@gmail.com)

# Kata Pengantar

KEDOKTERAN GIGI TERPADU

Pembaca yang budiman

Puji syukur kami panjatkan ke hadirat Tuhan Yang Maha Esa, karena dengan pertolongannya Jurnal Ilmiah Kedokteran Gigi Terpadu dapat terbit di awal tahun 2018. Berkala Jurnal ilmiah ini akan terbit setahun dua kali yaitu pada bulan Januari dan Juli. Di dalam volume ini kami menyajikan artikel-artikel yang beragam dari berbagai bidang ilmu, yang meliputi: Biologi Oral, Ilmu Anatomi, Mikrobiologi, Ilmu Bahan Kedokteran Gigi, Radiologi, Ilmu Bedah Mulut, Ilmu Penyakit Mulut, Ortodonsia, Periodonsia, Prostodonsia dan Ilmu Konservasi Gigi.

Kami berharap sajian kali ini dapat memperkaya khasana Ilmu Kedokteran Gigi secara terpadu. Redaksi berharap masukan serta dukungan para penulis dan pembaca demi kelanggengan berkala ilmiah ini.

Salam Redaksi

## Jurnal Ilmiah

# KEDOKTERAN GIGI TERPADU

ISSN 977 2407841 159 Vol. 04, No. 01, Januari 2018

### Daftar Isi

<b>Pembuatan Gigi Tiruan Sebagian Kerangka Logam Sebagai Splinting Permanen Pada Lansia Dengan Kelainan Periodontal (Laporan Kasus)</b> <i>Niko Falatehan</i>	1 - 4
<b>Cuspal Coverage Menggunakan Teknik <i>Occlusal Stamp</i> Sebagai Restorasi Pasca Endodontik (Laporan Kasus)</b> <i>Elline</i>	5 - 8
<b>Cheilitis Deskuamatif dengan Latar Belakang Anemia dan Penatalaksanaannya (Laporan Kasus)</b> <i>Andrian Nova Fitri</i>	9 - 13
<b>Preservasi Ridge sebagai Perawatan Pendahulu Implant</b> <i>Marie Louisa</i>	14 - 20
<b>Pembesaran Gingiva Pada Pasien Leukemia (Studi Pustaka)</b> <i>Nadira Amanda, Lies Zubardiah</i>	21 - 29
<b>Perbedaan Pengaruh Pasta Gigi Berbahan Dasar Kalium Nitrat dan <i>Eugenia Caryophyllus</i> Terhadap Hipersensitivitas Gigi</b> <i>Canti Ardhanari P., Dewi Liliany Margareta</i>	30 - 34
<b>Perbedaan Pengaruh Eugenol dan Natrium Fluorida terhadap Gigi Hipersensitif</b> <i>Kevin Aldio Putra, Rosalina Tjandrawinata</i>	35 - 38
<b>Plane pada Perawatan Maloklusi Kelas II (Tinjauan Pustaka)</b> <i>Yuniar Zen, Vega Lien Rambe</i>	39 - 45
<b>Perlunya Membangun Tim yang Unggul dan Berkinerja Tinggi untuk Menunjang Kesuksesan Praktek Dokter Gigi (Tinjauan Pustaka)</b> <i>Mita Juliawati</i>	46 - 51
<b>Tingkat Kebutuhan Pit dan Fissure Sealant Gigi Molar Pertama pada Anak Usia 6-7 Tahun (Kajian pada Sekolah Dasar St. Kristoforus Jelambar, Jakarta Barat)</b> <i>Gabriella Vannya G W, Arianne Dwimega</i>	52 - 57
<b>Faktor Host dalam Etiologi Karies pada Anak (Tinjauan Pustaka)</b> <i>Dhyani Widhianingsih, Aziemah Binti Abdul Latiff</i>	58 - 62



<b>Tinjauan Histologi Fibroblas dan Pemanfaatannya dalam Kedokteran Gigi</b>	63 - 68
<i>Bustami, D. A</i>	
<b>Rehabilitasi Saluran Akar Flaring Untuk Menambah Kekuatan Gigi Paska Perawatan Saluran Akar (Laporan Kasus)</b>	69 - 72
<i>Indy Labaron</i>	
<b>Panduan Pelaksanaan Pemeriksaan Radiografi Kedokteran Gigi pada Pasien Anak</b>	73 - 78
<i>Intan Farizka, Dhara Nandary, Delly Wijaya</i>	
<b>Peran C-Reactive Protein pada Penyakit Periodontal dan Aterosklerosis (Studi Pustaka)</b>	79 - 84
<i>Ricky Anggara</i>	
<b>Penggunaan NiTi Coil Spring dan Pendulum untuk Distalisasi Molar</b>	85 - 91
<i>Magdalena</i>	
<b>Penggunaan Antibiotik Sebagai Terapi Penyakit Periodontal</b>	92 - 97
<i>Albert Liu</i>	
<b>Metastasis Tumor ke Gingiva (Studi Pustaka)</b>	98 - 101
<i>Jeti Erawati</i>	
<b>Penatalaksanaan Restenosis Nasofaring Menggunakan Obturator Nasofaringeal (Laporan Kasus)</b>	102 - 107
<i>Eka Seftiana Indah Sari<sup>1</sup>, Chaidar Masulili<sup>2</sup></i>	
<b>Penilaian Kebutuhan Perawatan Ortodonti Preventif dan Interseptif Dengan Menggunakan Index For Preventive And Interceptive Orthodontic Need (Ipion) (Studi Pustaka)</b>	108 - 115
<i>Yohana Yusra</i>	

## Penatalaksanaan Restenosis Nasofaring Menggunakan Obturator Nasofaringeal (Laporan Kasus)

Eka Seftiana Indah Sari<sup>1</sup>, Chaidar Masulili<sup>2</sup>

<sup>1</sup>Departemen Prostodontik Fakultas Kedokteran Gigi Universitas Trisakti, <sup>2</sup>Departemen Prostodontik Fakultas Kedokteran Gigi Universitas Indonesia

### ABSTRACT

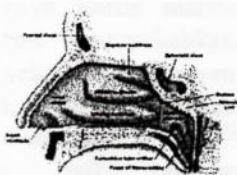
**Introduction:** Nasopharyngeal stenosis (NPS) is a very rare condition that is characterized by the obstruction of the nasopharynx by submucosal fibrotic tissue from the soft palate and posterior pharynx. NPS has been reported as a complication of infectious diseases. NPS is frequently iatrogenic and caused by oropharyngeal surgeries. **Case Report :** A twenty eight years old female patient with a history of pharyngeal surgery arrived at the clinic with complaints of nasal obstruction and swallowing difficulty. **Conclusion:** Nasopharyngeal stenosis is difficult to correct. Multiple surgeries may be required to relieve the obstruction. Standard operative techniques using the lateral pharyngeal flap and transpalatal or endoscopic intranasal approach were adapted to the clinical situation. Prolonged use of nasal stents is mandatory to produce a nasopharyngeal opening.

**Keywords :** Nasopharyngeal stenosis, Surgery, Obturator, Nasal stent.

### PENDAHULUAN

Stenosis nasofaring atau *nasopharyngeal stenosis* (NPS) adalah keadaan dimana terjadinya penutupan saluran yang menghubungkan antara nasofaring dan orofaring yang disebabkan karena menyatunya arkus faring dan palatum molle dengan dinding faring posterior. Insidensi kejadian NPS relatif jarang terjadi dan sulit dinilai, karena kelainan ini termasuk kasus yang cukup langka. Gejala yang terjadi pada NPS adalah tersumbatnya pernafasan hidung, gangguan tidur, bernafas melalui mulut, mendengkur, suara sengau atau perubahan fonasi suara (*hyponasal speech*).<sup>1</sup> Perawatan pada kelainan ini sangat sulit dikarenakan tingkat rekurensi yang sangat tinggi, sehingga memungkinkan pasien mengulang beberapa kali operasi untuk mendapatkan hasil yang memuaskan.<sup>2</sup>

Anatomi dari rongga nasofaring bagian atas dibentuk oleh rongga dasar tengkorak dan sinus sphenoid, bagian anterior dibatasi oleh koana dan vomer bagian posterior. Bagian inferior dibatasi oleh palatum lunak (palatum molle) dan uvula, sedangkan dibagian lateral nasofaring terdapat muara tuba eustachius dan fossa rossenmuller (Gambar 1).<sup>2</sup>



Gambar 1. Anatomi Nasofaring<sup>2</sup>

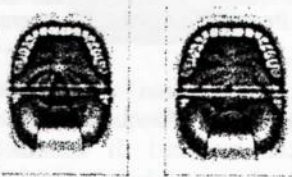Menurut Mankekar, berdasarkan etiologi stenosis nasofaring dikelompokkan menjadi 2, yaitu stenosis nasofaring primer sebagai akibat proses penyakit dan sekunder disebabkan faktor iatrogenik.<sup>2</sup> NPS primer disebabkan oleh penyakit granulomatosa seperti sarcoidosis dan lupus, ataupun penyakit infeksi lainnya seperti sifilis, *rhinoscleroma*, *diphtheria*, *tuberculosis* dan *scarlet fever*, sedangkan NPS sekunder disebabkan faktor iatrogenik akibat trauma paska bedah didaerah orofaring, seperti adenotonsilektomi, uvulopalatofaringoplasti (UPPP), paska radioterapi karsinoma di daerah leher dan kepala.<sup>3</sup>

Patofisiologi dari kelainan ini terjadi akibat pengangkatan mukosa atau trauma operasi yang berlebihan, sehingga terbentuk jaringan parut yang akan diikuti terjadinya kontraktur dan pematangan bekas luka. Derajat dan luasnya stenosis dapat bervariasi pada setiap orang. Jaringan parut yang terbentuk dapat berupa penyempitan yang sirkumferensial, *web* atau jaring, atau berbentuk band.<sup>2</sup> Stenosis nasofaring dapat terjadi setelah beberapa bulan bahkan beberapa tahun paska operasi ataupun radioterapi. *Gianonni* dkk, melaporkan terjadinya stenosis nasofaring rata-rata pada minggu ke-3 paska operasi. *Stepnick* melaporkan terbentuknya jaringan parut berulang dan stenosis pada minggu ke-6 paska operasi koreksi stenosis menggunakan flap bebas. *Ku* dkk, juga melaporkan gejala stenosis nasofaring mulai



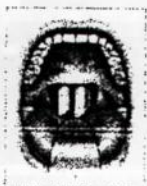Gejala yang terjadi pada kelainan ini sangat bervariasi, tergantung berat ringannya derajat stenosis yang diderita. Riwayat trauma, infeksi, operasi ataupun radioterapi di daerah nasofaring perlu diketahui untuk mengevaluasi faktor penyebab. Gejala lain yang dapat timbul antara lain mendengkur, rinore, disfagia, otalgia, gangguan pendengaran (otitis media), gangguan penciuman dan hidung tersumbat sehingga pasien mengeluh sering bernafas melalui mulut. Penegakan diagnosis dapat dilakukan dengan pemeriksaan fisik, pemeriksaan dengan CT Scan nasofaring dan nasoendoskopi.<sup>4,5,6</sup>

Klasifikasi stenosis nasofaring menurut *Krespi* dan *Kacker*, menjadi 3 tipe berdasarkan derajat keparahannya. Tipe I (ringan), bagian lateral palatum lunak menempel pada dinding faring posterior. Tipe II (sedang), terdapat jaringan parut yang melingkar dan hanya terdapat celah 1-2 cm dibagian tengah. Tipe III (berat), palatum lunak menempel pada dinding lateral dan posterior faring, sehingga hanya menyisakan celah kurang dari 1 cm (Gambar 2).<sup>2,4,7</sup>



Gambar 2. Stenosis nasofaring ringan (kiri) dan stenosis nasofaring berat (kanan)<sup>7</sup>

Prinsip dasar perawatan NPS adalah membuka kembali atau membuat saluran yang menghubungkan nasofaring dan orofaring melalui tindakan bedah.<sup>1</sup> Penggunaan *Nasopharyngeal tube* no.6 atau 7 selama 3-4 hari sebagai sten sementara paska bedah (Gambar 3). Obturator palatum yang meluas kearah nasofaring digunakan pada NPS tipe II dan III. Obturator dipasang 3-4 hari paska operasi setelah *Nasopharyngeal tube* dilepas. Obturator nasofaring digunakan pada siang hari dan dilepas pada malam hari, dan digunakan selama 3-6 bulan.<sup>4,7</sup>



Gambar 3. Selang nasofaring<sup>7</sup>

Obturator yang memiliki arti menutup<sup>8</sup>, merupakan protesa lepasan yang digunakan untuk menutup jaringan yang terbuka secara kongenital maupun didapat karena suatu penyakit atau kelainan, terutama dibagian palatum keras atau lunak serta struktur alveolar yang berdekatan.<sup>5</sup> Obturator dapat diklasifikasikan berdasarkan tahap perawatannya, yaitu obturator selama pembedahan (surgical obturator), obturator sementara (obturator interim) dan obturator definitif.<sup>9</sup> Bahan yang digunakan dalam proses pembuatan obturator antara lain silikon, polimetil metakrilat dan logam titanium.<sup>5,8,9,10</sup> Tujuan dari perawatan ini adalah mencegah terjadinya restenosis nasofaring dengan menggunakan alat bantu berupa obturator dengan perluasan kearah nasofaring, sehingga fungsi respirasi dan penelanan dapat kembali berfungsi normal.

## KASUS DAN TATALAKSANA KASUS

### Kasus

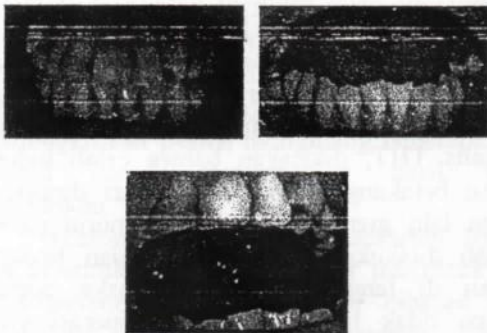
Seorang pasien wanita berusia 28 tahun, datang ke Klinik atas rujukan Poli Plastik Rekonstruksi THT RSCM. Awalnya 2 tahun yang lalu, pasien dirawat di RS Budi Asih karena intake makanan sulit sehingga dilakukan pemasangan NGT untuk membantu memenuhi kebutuhan nutrisi. Menurut pasien, saat pemasangan NGT sempat terjadi kesulitan karena NGT sulit masuk ke kerongkongan dan sempat terjadi mimisan. Semenjak kejadian tersebut, pasien mengeluhkan hidung tersumbat yang makin lama semakin memberat terutama sejak 9 bulan terakhir. Pasien juga mengeluh suara jadi sengau, tetapi keluhan gangguan penciuman dan nyeri wajah disangkal. Berdasarkan hasil pemeriksaan oleh dokter spesialis THT, dikatakan bahwa celah hidung bagian belakang tertutup dan harus dioperasi. Pasien lalu menjalani operasi, menurut pasien operasi dilakukan melalui mulut dan terdapat jahitan di langit-langit mulut paska operasi (pasien tidak tahu nama jenis operasi yang dijalankannya). Keluhan hidung tersumbat tidak dirasakan lagi oleh pasien paska operasi. Hingga 1 bulan paska operasi, pasien mulai merasakan kembali keluhan hidung tersumbat yang makin lama makin memberat seperti yang ia rasakan saat sebelum dilakukan operasi. Pasien akhirnya dirujuk ke RSCM. Pasien menjalani 2 kali operasi di tahun 2012-2014 untuk melepaskan jaringan ikat di daerah nasofaring, tetapi pada minggu ke 3 paska operasi terjadi penyempitan kembali. Pasien kembali menjalani operasi ke 3,



4 bulan setelah operasi ke 2 dilakukan pembuatan obturator.

Pasien didiagnosa TB paru tahun 2012, dan menjalani pengobatan paru selama 6 bulan. Hasil evaluasi paska pengobatan paru, pasien telah dinyatakan sembuh dari TB Paru. Pasien juga memiliki riwayat anemia berulang, hingga pernah mendapatkan transfusi darah pada tahun 1997, 2007 dan 2009. Evaluasi dilakukan oleh dokter penyakit dalam, pasien didiagnosa SLE tahun 2009. Keluhan rambut rontok, kemerahan di wajah, nyeri pada sendi, penurunan berat badan, demam berulang serta gangguan ginjal, sariawan berulang disangkal oleh pasien. Pasien berobat rutin di poli alergi imunologi IPD setelah didiagnosa SLE, tetapi pengobatan sempat terputus semenjak pasien mengalami keluhan hidung tersumbat pada tahun 2012.

Pemeriksaan Ekstra Oral didapat data muka lonjong simetris dan profil cembung, Pupil dan tragus sama tinggi, hidung simetris dan pernafasan lewat hidung tidak lancar. Rima oris normal, bibir atas dan bawah normal, tebal dan simetris. Sendi rahang tidak ada bunyi dan deviasi. Pemeriksaan Intra Oral ditemukan OH buruk, kalkulus ada dan stain tidak ada. Kuantitas dan konsistensi saliva normal. Lidah normal dengan posisi wright kelas I. Refleks muntah rendah, gigitan ada dan stabil. Tumpang gigit anterior 4mm dan jarak gigit anterior 3mm, gigitan terbuka dan gigitan silang tidak ada (Gambar 4).



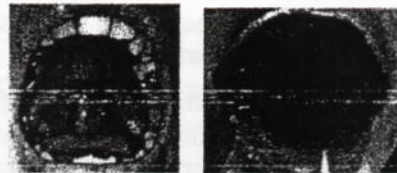
Gambar 4. Foto Intraoral

#### Talaksanaan Kasus

Rencana perawatan pada kasus ini adalah pemasangan obturator yang diperluas ke daerah nasofaring, dengan tujuan mempertahankan ruangan yang telah disediakan pada saat operasi sehingga tidak terjadi restenosis nasofaring. Kunjungan pertama pasien di anamnesis dan dicetak pendahuluan dengan menggunakan bahan cetak *irreversible hydrocolloid*, kemudian hasil cetakan dicor untuk dibuatkan menjadi

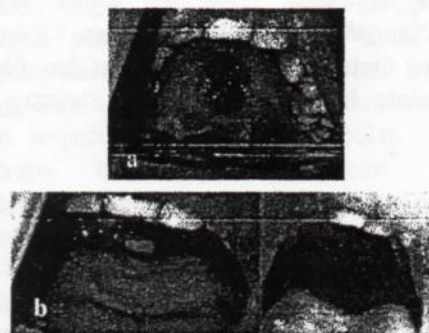
model. Tahap selanjutnya adalah pembuatan obturator sementara menggunakan bahan akrilik, obturator dibuat dengan posisi cengkram di gigi 14,15,16,24,25 dan 26, dengan konstruksi bagian posterior obturator diperpanjang ke arah dinding faring tanpa perluasan kearah nasofaring.

Kunjungan kedua, percobaan obturator sementara dengan perluasan ke arah posterior sebelum tindakan operasi dilakukan (Gambar 5). Kunjungan ke 3, berdasarkan rencana perawatan, obturator dipasang setelah 3 hari setelah operasi, tetapi karena daerah operasi masih luka dan sakit, sehingga tidak memungkinkan pemasangan obturator (Gambar 6a). Obturator direncanakan dipasang setelah selang NGT dilepas, yaitu sekitar 1 minggu – 10 hari setelah operasi (Gambar 6b).



Gambar 5. Percobaan obturator sementara


Kunjungan ke 4, 1 minggu setelah operasi dilakukan evaluasi di daerah palatum keras dan lunak. Luka akibat operasi dan skin graft didaerah anterior palatum keras, sudah mulai stabil. Terdapat perubahan bentuk palatum keras akibat prosedur flap bedah yang dilakukan, sehingga mengharuskan pencetakan kembali untuk mendapatkan kondisi rongga mulut pasien yang sebenarnya. Tahap selanjutnya adalah pencetakan dengan bahan cetak *irreversible hydrocolloid*, dan pembuatan model kerja. Penyesuaian obturator dengan model kerja yang baru.



Gambar 6. a. 3 hari paska operasi. b. Pasien masih menggunakan NGT



Kunjungan ke 5, pemasangan obturator dilakukan setelah 10 hari paska operasi. Pasien tetap memakai *nasopharyngeal tube* no 7 sebagai sten selama belum dipasang obturator, untuk mempertahankan ruangan atau celah yang telah tersedia. Kendala yang terjadi saat pemasangan obturator adalah rasa mual dan sakit yang dirasakan pasien sebagai akibat posisi obturator yang terlalu ke posterior dan menekan daerah operasi. Desain obturator sementara ini dibuat dengan perluasan ke arah posterior dan pembuatan pipa berongga setinggi 2 mm kearah superior sehingga menutup daerah operasi kearah nasofaring, dengan menggunakan bahan akrilik (Gambar 7a).

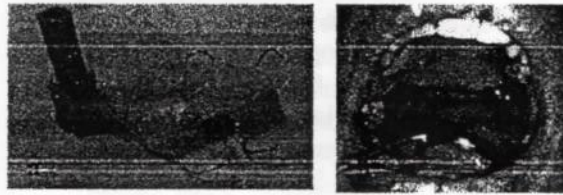


Gambar 7. a. Obturator nasofaring dengan perluasan ke arah posterior dan superior. b. Obturator nasofaring didalam mulut

Obturator yang dipasang pada kunjungan ini memiliki pipa berongga ke arah nasofaring dengan diameter 7mm sesuai dengan diameter NGT, dan memiliki ketinggian 4 mm. Pasien dijadwalkan kontrol ke poli THT untuk memeriksakan ketepatan posisi obturator dengan bantuan kamera endoskopi (Gambar 7b).

Kunjungan ke 6 (2 minggu paska operasi), diperoleh informasi dari poli THT bahwa diameter pipa berongga obturator telah sedikit lebih besar sehingga ditemukan luka baru akibat di daerah operasi yang berkontak dengan pipa berongga, sedangkan tinggi dari pipa dilaporkan kurang tinggi sehingga tidak mendukung celah operasi yang telah disediakan. Tahap pekerjaan yang dilakukan pada kunjungan ini adalah mengurangi ukuran diameter dan menambah ketinggian pipa berongga dengan bahan akrilik (Gambar 8a dan b). Obturator hanya bisa dipakai pada malam hari, karena posisi obturator yang terlalu ke posterior yang meluas ke palatum lunak sehingga setiap pasien melakukan gerakan penelanan obturator terlepas. Obturator belum bisa digunakan untuk berfungsi maksimal, hanya

digunakan untuk menahan daerah operasi agar tidak menutup kembali. Pasien dijadwalkan kembali kontrol ke poli THT untuk memeriksa ketepatan posisi obturator.



Gambar 8 a. Obturator nasofaring dengan tambahan selang elastik lepasan. b. Posisi obturator dalam rongga mulut

Kunjungan 7,8,9 dan 10 masih melakukan penyesuaian sesuai dengan hasil kamera endoskopi dari poli THT, dilakukan pencetakan dengan bahan rubber base untuk menilai kedalaman dari celah operasi (Gambar 9). Kunjungan ke 11 (7 minggu paska operasi), mendapat informasi dari THT untuk menambah ketinggian dari pipa karena ditemukan telah terjadi penyempitan kembali di saluran nasofaring, tetapi pasien mengeluh sakit bila pipa ditambah lebih tinggi. Pasien mengeluh merasakan gejala flu tetapi belum ada sumbatan di hidung. Penyesuaian obturator dilakukan dengan memperkecil diameter karena ditemukan keluhan sakit dan perdarahan pada saat obturator dilepas, dan menambah ketinggian pipa sesuai instruksi dari poli gigi. Pada tahap ini, peninggian pipa tidak dilakukan dengan menambah akrilik, tetapi dengan menambah selang elastis lepasan yang dimasukkan melalui pipa berongga, sehingga pasien akan lebih nyaman.



Gambar 9. Gambaran menggunakan kamera nasoendoskopi

Kunjungan ke 12, pasien mengeluhkan terjadi sumbatan pernafasan kembali disertai flu berat. Hasil evaluasi obturator, pasien sudah merasa lebih nyaman tetapi obturator tetap hanya bisa dipakai pada malam hari. Pasien diobservasi di poli THT selama 2 minggu untuk mengatasi flu dan sumbatan yang terjadi. Kunjungan ke 13,



dilakukan di poli THT untuk melihat apakah sudah terjadi restenosis mengingat pasien telah mengalami sumbatan nafas kembali. Evaluasi dengan bantuan kamera endoskopi ditemukan bahwa ketinggian dan diameter pipa berongga dari obturator telah optimal, tetapi ditemukan penyempitan kembali di daerah nasofaring yang tidak mungkin terjangkau oleh obturator (Gambar 10). Hasil perawatan dengan obturator ini tidak berhasil, karena terjadi restenosis nasofaring kembali.



Gambar 10. Gambaran menggunakan kamera nasoendoskopi, terlihat perdarahan di daerah mukosa yang berkontak dengan obturator nasofaring

#### PEMBAHASAN

Diagnosis kelainan ini ditegakkan berdasarkan anamnesis, pemeriksaan fisik dan penunjang pasien. Hasil pemeriksaan nasoendoskopi dan CT scan nasofaring didapatkan kelainan berupa jaringan ikat (sikatriks) di daerah nasofaring yang menyebabkan celah nasofaring mengecil sekitar  $\pm 3$  mm. Keadaan ini sesuai dengan *Stevenson* yang mendefinisikan stenosis nasofaring sebagai sumbatan parsial atau komplisit yang disebabkan karena terbentuknya jaringan parut. Luka atau rusaknya mukosa di daerah nasofaring akibat trauma, menjadi pemicu terjadinya sinekia. Struktur anatomi di daerah nasofaring cukup sempit dan gerakan menelan yang menyebabkan palatum molle terangkat hingga berkontak dengan dinding posterior nasofaring dapat menyebabkan melekatnya dua permukaan luka yang saling berdekatan, sehingga akhirnya terjadi sinekia.

Kasus ini didiagnosis sebagai stenosis nasofaring derajat II, dimana terdapat jaringan parut yang melingkar dan hanya terdapat celah 1-2 cm dibagian tengah. Riwayat trauma saat pemasangan NGT yang mengawali terjadinya keluhan dianggap sebagai faktor iatrogenik penyebab stenosis nasofaring.

Obturator dengan perluasan ke daerah nasofaring berfungsi untuk menahan celah bekas operasi agar tidak menyatu kembali. Waktu yang ideal pemasangan obturator adalah sesaat setelah operasi sehingga luka di daerah palatum tertutup obturator, sehingga mempercepat proses penyembuhan luka. Kesulitan yang dihadapi saat pemasangan obturator pada kasus ini adalah menentukan posisi, diameter dan tinggi dari pipa berongga, dikarenakan keterbatasan alat yang tersedia. Posisi posterior dari obturator yang berada di palatum molle juga menjadi faktor penyulit, dimana saat pasien melakukan gerakan menelan, obturator akan terdorong dan terlepas. Hal tersebut mengakibatkan obturator hanya dapat dipakai oleh pasien pada saat tidur, sehingga obturator tidak dapat difungsikan secara maksimal.

Penggunaan obturator nasofaring pada kasus ini tidak berhasil secara maksimal, karena restenosis nasofaring terjadi kembali di minggu ke 7 paska operasi. Keadaan restenosis ini lebih lama jangka waktu terjadinya bila dibandingkan dengan operasi sebelumnya, yaitu 3 minggu paska operasi.

#### KESIMPULAN

Kasus stenosis nasofaring merupakan kasus yang jarang terjadi, dengan angka rekurensi yang cukup tinggi. Penggunaan obturator nasofaring sebagai salah satu alat untuk mencegah terjadinya penutupan kembali celah yang telah dihasilkan prosedur operasi. Keterbatasan alat di praktek kedokteran gigi merupakan faktor penyulit untuk menentukan posisi, diameter dan tinggi celah nasofaring yang harus dipertahankan sehingga dibutuhkan kerjasama yang baik antar disiplin ilmu untuk mendapatkan hasil perawatan yang optimal. Variasi posisi terbentuknya jaringan parut yang mengakibatkan restenosis nasofaring, juga menjadi kendala utama perawatan kelainan ini dengan menggunakan obturator nasofaring, mengingat bentuk anatomi yang kompleks di daerah tersebut sehingga obturator tidak dapat menjangkau daerah nasofaring secara keseluruhan.



**DAFTAR PUSTAKA**

1. Eppley BL, Sadove MA. Treatment of Nasopharyngeal Stenosis by Prosthetic Hollow Stents : Clinical Experience in Eight Patients. *Cleft Palate Craniofac J.* 2006; 43(4): 374-8
2. Mankekar G. Nasopharyngeal Stenosis. *Medscape* [Internet. 2013 Dec, 5th 2013]. Available from: <http://emedicine.medscape.com/article/861554-overview#showall>.
3. Villarreal, Urraca P. Acquired nasopharyngeal stenosis: Case Report and Review of Surgical Techniques. *J Head and Neck Physicians and Surgeons.* 2014; 2(1): 102-11
4. Meirida S. Stenosis Nasofaring: Tata Laksana Melalui Pendekatan Operasi. Universitas Indonesia. Jakarta. 2013
5. Giannoni C, Sulek M, Friedman EM, Duncan NO. Acquired Nasopharyngeal Stenosis (A Warning and Review). *Arch Otolaryngol Head Neck Surg.* 1998; 124: 163-7
6. Korkmaz H, Selcuk OT, tatar EC, Saylam G, Ozdek A. Complete Nasopharyngeal Stenosis: Presentation of a Rare Case. *Eurasian J Med* 2013; 44: 185-7
7. Krespi YP, Kacker A. Multi-modality Management of Nasopharyngeal Stenosis Following Uvulopalatopharyngoplasty. In: Friedman M, editor. *Sleep Apnea and Snoring: Surgical and Non surgical Therapy.* USA: Saunders; 2008. 366-9
8. Chaliann VA, Drane JB, Standish SM. *Maxillofacial Prosthetics Multidisciplinary Practice.* The William & Wilkins Co. USA. 1972
9. Beumer J, Merunick MT, Esposito SJ. *Maxillofacial Rehabilitation.* Quintessence. USA. 2011
10. Taylor TD. *Clinical Maxillofacial Prosthetics.* Quintessence. USA. 2000